

Ossification ou pneumatisation du crâne

Les termes ossification ou pneumatisation nomment le même phénomène, l'évolution du crâne chez un passereau juvénile. Au moment de l'envol, une seule couche d'os constitue le crâne et progressivement le cerveau acquiert la taille adulte avec une perte de poids et de volume.

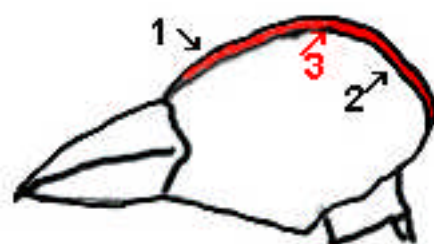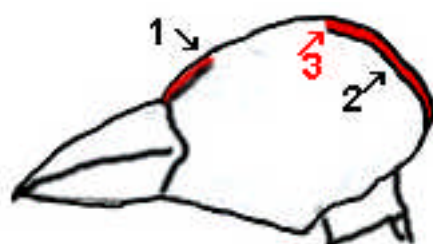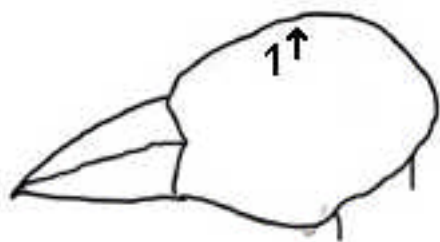
Il s'ensuit un rétrécissement qui produit un espace sous la couche osseuse et qui va être progressivement occupé par une structure qui forme « un panneau sandwich ».

La meilleure image consiste à voir un panneau de porte intérieure de maison moderne constitué d'une couche de bois, d'un nid d'abeille en pâte de bois et une deuxième couche de bois, ce qui assure une grande résistance pour un faible poids.

Chez le jeune passereau, sous la couche osseuse existante, un système réticulé qui s'apparente au nid d'abeille se met en place progressivement et une nouvelle couche osseuse la recouvre par l'intérieur du crâne.

L'évolution part de la base du crâne et se développe vers le sommet en un laps de temps variable suivant les espèces. Pour la plupart, le phénomène dure de trois à huit mois mais chez certains passereaux (Hirondelles de cheminées, Sittelle torchepot...) il ne sera total que beaucoup plus tard.

L'examen de l'ossification ou de la pneumatisation du crâne d'un passereau fournit une possibilité objective d'évaluer le vieillissement et donc de distinguer un passereau juvénile d'un passereau adulte. L. Svensson (Identification Guide to European Passerines) distingue 5 stades : aucune ossification, 3 stades intermédiaires et l'ossification complète.



Stade I : l'ossification n'a pas débuté

Stades II, III, IV : l'ossification se développe. La « fenêtré » libre se réduit.

Stade V : l'ossification est complète

1 ; première couche osseuse. **2** ; deuxième couche en formation. **3** ; système réticulé

Chez l'oiseau juvénile ou postjuvénile vivant ou mort depuis peu le crâne est rosâtre ou même rougeâtre tandis que chez l'adulte, le crâne totalement ossifié s'avère blanchâtre tacheté de fins points blancs qui correspondent aux ancrages du système réticulé de la structure « sandwich ».

Les plumes de la calotte s'alignent de l'avant vers l'arrière, il est possible en soufflant ou en humectant le doigt de dégager un « couloir longitudinal » qui permet d'observer la peau du crâne. Cet examen délicat n'est pas pratiqué régulièrement par les bagueurs sur les oiseaux courants mais réservé au sujet rare soumis à homologation.

La photo ci-dessus montre une petite portion du crâne complètement ossifié d'un verdier d'Europe (*Carduelis chloris*):

- en 1 un repli de la peau
- en 2 un point d'insertion d'une plume
- en 3 le réseau réticulé sous la première couche d'os

La luminosité et le contraste de l'image ont été augmentés ce qui modifie également la couleur du crâne.

Selon L Jenni et R Winkler (Moults and ageing of European Passerines p206) ce critère est valable jusque mi-octobre.

